

Zur eindeutigen Kommunikation ist eine einheitliche Orientierung am menschlichen Körper notwendig. Der Bezugspunkt für viele anatomische Richtungs- und Lagebezeichnungen ist die **anatomische Grundposition**, auch anatomische Normalposition genannt.

Die anatomische Grundposition des menschlichen Körpers ist der aufrechte Stand mit Blickrichtung nach „vorne“. Die Füße stehen parallel und leicht auseinander, die Arme hängen entspannt herab mit nach vorne gedrehten Handflächen.

Bei der Angabe „rechts“ und „links“ ist vom Patienten auszugehen!

Körperachsen und -ebenen sind gedachte Hilfslinien und -ebenen, die der Orientierung am menschlichen Körper dienen. Ein Koordinatensystem aus 3 Hauptachsen, die senkrecht zueinander stehen und 3 Ebenen bilden, teilt den Körper.

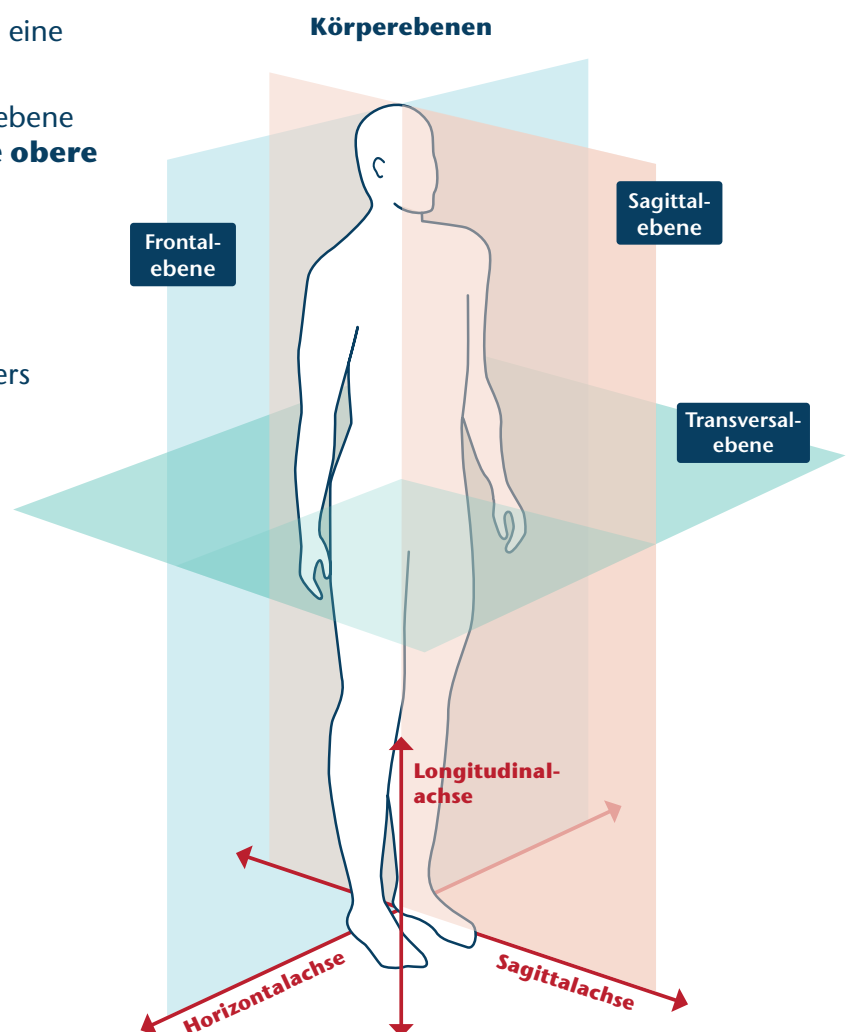
Richtungsbezeichnungen erlauben die Beschreibung eines Körperteils in Beziehung zu einem anderen.

Hauptebenen

- Die **Sagittalebene** teilt den Körper in **rechts** und **links**. Verläuft die Sagittalebene durch die Mitte, heißt sie auch **Medianebene**
- Die **Frontalebene** teilt den Körper in eine **vordere** und **hintere** Hälfte
- **Transversalebene**, auch Horizontalebene genannt, unterteilt den Körper in eine **obere** und **untere** Hälfte

Hauptachsen

- Die **Sagittalachse** verläuft von der **Hinter-** zur **Vorderfläche** des Körpers
- Die **Longitudinalachse** ist die **Längsachse** des Körpers
- Die **Horizontalachse** ist die **Querachse** des Körpers



Hauptrichtungen

- dorsal zur Rückseite des Körpers, rückenwärts
- ventral zur Vorderseite des Körpers, bauchwärts
- kranial kopfwärts
- kaudal steißwärts
- proximal zum Körperzentrum hin
- distal vom Körperzentrum weg

Lage- und Richtungsbezeichnungen bezüglich der Medianebene

- median in der Körpermitte
- medial zur Körpermitte hin
- lateral seitwärts
- dexter rechts
- sinister links

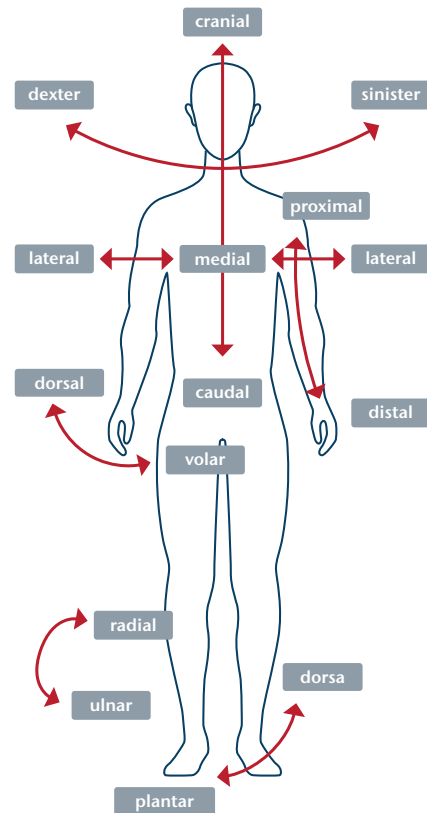
Lage- und Richtungsbezeichnungen an den Extremitäten

- palmar/volar handflächenseitig
- dorsal zum Hand- oder Fußrücken gelegen
- plantar fußsohlenseitig
- radial zur Speiche hin
- ulnar zur Elle hin
- tibial zum Schienbein hin
- fibular zum Wadenbein hin

Lage- und Richtungsbezeichnungen am Kopf und Rumpf

- rostral an der Kopfvorderseite
- okzipital zum Hinterkopf hin
- oral am Mund
- temporal schläfenwärts
- nasal nasenwärts
- anterior vor oder vorn
- posterior hinter oder hinten
- superior zum Scheitel hin, oben
- inferior zu den Füßen hin, unten
- zentral in der Mitte
- peripher randwärts
- superficial oberflächlich liegend
- profundus in der Tiefe liegend

Ansicht von vorne (anterior)



Ansicht von der Seite (lateral)

